Aus dem städtischen Johanniter-Krankenhaus zu Altena i. W.
Chefarzt Dr. H. Ebbinghaus.

ÜBER
FRAKTUREN DES FUSSES
MIT
BERÜCKSICHTIGUNG DER UNFALLBEGUTACHTUNG.

INAUGURAL-DISSERTATION
DER
HOHEN MEDIZINISCHEN FAKULTÄT DER UNIVERSITÄT MARBURG
ZUR
ERLANGUNG DER DOKTORWÜRDE
IN DER
MEDIZIN, CHIRURGIE UND GEBURTSHILFE
VORGELEGT VON

F. W. PLATE
ASSISTENZARZT AM JOHANNITER-KRANKENHAUS ZU ALTENA I. W.

SONDERABDRUCK AUS DEM ARCHIV FÜR ORTHOPÄDIE, MECHANOTHERAPIE UND UNFALLCHIRURGIE, BAND XII, HEFT 4.

MARBURG 1912.

Aus dem städtischen Johanniter-Krankenhaus zu Altena i. W.
Chefarzt Dr. H. Ebbinghaus.

ÜBER
FRAKTUREN DES FUSSES
MIT
BERÜCKSICHTIGUNG DER UNFALLBEGUTACHTUNG.

INAUGURAL-DISSERTATION
DER
HOHEN MEDIZINISCHEN FAKULTÄT DER UNIVERSITÄT MARBURG
ZUR
ERLANGUNG DER DOKTORWÜRDE
IN DER
MEDIZIN, CHIRURGIE UND GEBURTSHILFE
VORGELEGT VON

F. W. PLATE
ASSISTENZARZT AM JOHANNITER-KRANKENHAUS ZU ALTENA I. W.

ACAD. LUGD. BAT. BIBL.

SONDERABDRUCK AUS DEM ARCHIV FÜR ORTHOPÄDIE, MECHANOTHERAPIE UND UNFALLCHIRURGIE, BAND XII, HEFT 4.

MARBURG 1912.

Angenommen von der Medizinischen Fakultät Marburg
am 19. XII. 1912.

Gedruckt mit Genehmigung der Fakultät
Referent: Professor Dr. **König.**

Druck der Königl. Universitätsdruckerei H. Stürtz A. G., Würzburg.

MEINEN ELTERN

IN DANKBARKEIT

GEWIDMET.

Digitized by the Internet Archive
in 2026

https://archive.org/details/IA41554030_0052

Unter der Zahl der Erkrankungen, die im Johanniter-Krankenhaus zu Altena zur Beobachtung kamen, nehmen einen ziemlich hohen Prozentsatz die Verletzungen ein, was durch den Industriereichtum der Gegend bedingt ist.

Unter diesen waren besonders häufig und in ihren Folgezuständen wichtig die Knochenbrüche. Soweit diese das Fussgerüst betrafen, mögen die Fälle aus den letzten beiden Jahren in folgendem einer Betrachtung unterzogen werden.

Die Ursache der besonderen Häufigkeit der Brüche gerade der Fussknochen ist in der Art der hiesigen Beschäftigung der Arbeiter in den Betriebsstätten zu suchen, nämlich dem Hantieren mit schweren Metallteilen, Stangen, Platten, Blöcken, Maschinenbestandteilen u. dergl. mit scharfen Kanten, wobei ein Herabfallen und Ausgleiten derselben sehr häufig vorkommt

Beobachtet wurden hier in der angegebenen Zeit insgesamt 40 Frakturen, davon betrafen den Talus 6, Talus und Kalkaneus gleichzeitig 2, den Kalkaneus 4, Kalkaneus und Os naviculare gleichzeitig 2, das Os cuboideum 1, die Ossa cuneiformia 2, die Ossa Meta-tarsalia 10, die Phalangen 12.

Es handelte sich meist um Betriebsunfälle. In einem Teil derselben wurden demzufolge nach Ablauf von 13 Wochen Rentenansprüche erhoben. Auf diese Gesichtspunkte soll in folgendem besonders Rücksicht genommen werden, da der Grad der Rente einen Massstab für die Heilung und Funktionsfähigkeit mit abgibt.

Als Ursache einer mangelnden Funktionsfähigkeit nach Knochenbrüchen des Fusses kommen folgende Momente in Betracht:

Verkürzungen durch Längen- und Achsen-Verschiebungen, Kallushypertrophie, Gelenkversteifungen, sekundäre Muskelatrophien und Schwäche, Neuralgien und Ödeme durch Druck auf Nerven und Gefässe, verzögerte Konsolidation und Pseudarthrosen sowie Deformitäten (Plattfuss).

Fälle mit nur Weichteil- und Sehnenverletzungen (periostalen Quetschungen, Blutergüssen etc.) lasse ich unberücksichtigt, obwohl auch diese gelegentlich bei einer späteren Rentenbegutachtung eine Rolle spielen können und nach unseren Beobachtungen an anderseitig behandelten und von uns nachuntersuchten Fällen nicht selten als Knochenbrüche gedeutet waren, sondern meine Ausführungen erstrecken sich lediglich auf Fälle mit röntgenologisch sichergestellten Veränderungen der Fussknochen.

Da es sich in folgendem nur um eigene Beobachtungen an der Hand von Fällen handelt, so kann die Literatur nur gestreift werden.

Im allgemeinen ist zu bemerken, dass bei unseren Fällen die meisten Brüche direkte waren, d. h. der Knochen an der Stelle brach, an der die Zertrümmerungskraft ansetzte, dass jedoch in der Richtung von der Fussspitze zum Talokruralgelenk die Zahl der direkten ab-, die der indirekten dagegen zunahm.

Bevor ich auf die Besprechung der Frakturen der einzelnen Fussknochen eingehe, möchte ich auf die gelegentlich vorkommenden Varietäten des Fussskeletts aufmerksam machen, an die man bei der Betrachtung eines Röntgenogramms des Fusses denken muss und die leicht zu Verwechslungen mit Frakturen und Knochenabsprengungen Veranlassung geben können.

Es sind dies zunächst das Os trigonum tarsi (Bardeleben) oder Os intermedium cruris (Pfitzner). Es liegt hinter dem Talus und artikuliert mit dem Kalkaneus und ist bei der Aufnahme von der Seite her röntgenographisch sichtbar zu machen. Es soll beim menschlichen Embryo im zweiten Monat als selbständiger Knorpel vorhanden sein, der meist mit dem Talus verschmilzt. Nach Pfitzner kommt es beim Menschen in 7—8 % der Fälle vor, nach anderen weniger häufig. Es soll eine Grösse von 15—20 mm im Querdurchmesser und 10—15 mm in vertikaler und sagittaler Richtung erreichen. In der Literatur ist es mehrfach als abgesprengtes Knochenstück unter dem Namen Shepherde'sche Fraktur beschrieben.

Ferner das Os tibiale externum, das hinter dem Os naviculare und medianwärts vom Talus gelegen ist und durch eine Röntgenaufnahme des Fusses von oben her zu erkennen ist. Pfitzner schätzt sein Vorkommen auf 10% der Fälle.

Gerade so häufig ist nach Joachimsthal das Vorhandensein des Os intermetatarseum, das auf der Streckseite des Fusses am Ende des 1. Zwischenknochenraumes in einer Grösse von 3—15 mm gelegen ist und in Verbindung mit dem Metatarsus I und cuneiforme I steht.

Als eines der am seltensten vorkommenden, von dem ich daher ein Röntgenogramm beifüge, erwähne ich endlich noch das Os peroneum. Es liegt auf dem hinteren seitlichen Ende der Eminentia obliqua cuboidei und gleitet auf dem Kuboideum und wird sichtbar bei der Röntgenaufnahme von seitlich oben. (Siehe Tafel I, Fig. 1.)

Patient (Fabrikarbeiter N., 62 Jahre), bei dem sich das Os peroneum fand, kam wegen eines Betriebsunfalls, Fall eines Metallgegenstandes auf den Fussrücken, in unsere Behandlung.

Eine Fraktur war nicht vorhanden. Es fand sich eine etwas abnorme Fussform vor, beiderseits nach Art eines Hohlfusses.

Aufschluss über die Frage, ob es sich um eine bestandene Abnormität wie die beschriebene handelt oder eine Fraktur oder Knochenabsprengung gibt in zweifelhaften Fällen in erster Linie die Tatsache und Art eines Un-

falls, der Ort der Einwirkung einer fremden Gewalt, die Stelle der Schmerzhaftigkeit oder Druckempfindlichkeit und sonstige typische Symptome.

So wird man die auf dem Röntgenogramm einem bestehenden Os trigonum sehr ähnlich sehende Fraktur des Processus posterior (Stieda) tali, von der ich später einige Fälle anführen werde, als solche ansprechen, wenn die entsprechende Anamnese für einen solchen Bruch vorliegt und die typischen Symptome vorhanden sind (siehe unten).

Eine Fraktur lässt sich ferner ausschliessen durch den Nachweis des Bestehens derselben Abnormität auch an dem anderen Fuss. Es ist also wichtig, in zweifelhaften Fällen auch von dem gesunden Fuss ein Röntgenbild anzufertigen.

Die Besprechung der Verletzungen der einzelnen Fussknochen beginne ich mit denen des **Talus.**

Die ohne Luxation einhergehende Fraktur des Talus ist eine nicht so ausserordentlich seltene Verletzung, wie es Hoffa und Nasse-Borchardt annehmen. Sie ist ohne Röntgenogramm in leichten und nicht typischen Fällen sehr schwer zu diagnostizieren und leicht mit Distorsionen, Malleolarbrüchen und Verletzungen am Kalkaneus, mit denen sie sehr oft kompliziert ist, zu verwechseln.

Von den 40 von uns röntgenographisch bestätigten Frakturen des Fussgerüstes waren 8 Talus-Brüche, darunter 3 mit einer Malleolenfraktur, 2 mit einer Tibiafraktur und 2 mit Kalkaneusfrakturen kompliziert.

Als gewissermassen typisch sind zwei Arten von Talusfrakturen anzusehen, die dadurch entstehen, dass bei einer durch äussere Gewalt bedingten, übermässigen Dorsal- oder Plantarflexion eines der Hemmungsmomente, nämlich Knochensubstanz des Talus, zerstört wird. Nach Hoffa geschieht die Hemmung der Dorsalflexion durch das Anstemmen des vorderen Randes des Malleolus internus gegen die seitliche Hervorragung der Talusrolle und die Spannung der hinteren Fasern der Seitenbänder, ausserdem die bi- und polyarthroidalen Muskeln. Das bei einer gewaltsamen übertriebenen Dorsalflexion, z. B. durch Sturz aus grosser Höhe bei dorsalflektiertem Fuss auf den distalen Teil der Fusssohle nachgebende Moment ist meist der Talus, und so entsteht die von König beschriebene Fraktur, indem der scharfe vordere Rand der Tibia den gegen ihn anstemmenden Teil des Talus, nämlich den Talushals, gleichsam durchschneidet, wobei zuweilen ein mehr oder weniger grosses Stück von der vorderen Tibiafläche mit abgesprengt wird, wie wir es in einem Fall, Fall 1 (Arbeiter K., 23 Jahre) fanden.

Das Röntgenogramm zeigte hier einen Querriss durch den Taluskörper und eine Aussprengung der dem Wadenbein zu gelegenen Kondylenpartie des linken Schienbeins, sowie eine Infraktion der Fibula. Der Fall bietet noch insofern Interesse, als er die Bedeutung der röntgenologischen Untersuchung beweist. Patient kam $3^1/_4$ Jahre nach dem am 24. III. 1909 erfolgten Unfall zur Begutachtung. Die Diagnose lautete nach der damaligen Unfallanzeige auf „Bruch des linken Unterschenkels oberhalb des äusseren Knöchels".

Eine Röntgenaufnahme war bisher nicht gemacht. Sie wurde zum ersten Male von uns angefertigt und ergab obigen Befund.

Daneben bestand eine Beinverkürzung von 1½ cm und eine Wadenmuskelatrophie von ½ cm, die Entfernung der Knöchelspitzen (unter dem Fusse durch gemessen) betrug rechts 16 cm, links 18 cm, Bewegungsstörungen waren nicht vorhanden, Fusssohlen gut und ziemlich gleichmässig vertreten, der Gang war gut.

Patient wurde mit einer Entschädigung von 15% Rente einmalig abgefunden, da der Zustand als ein dauernder angesehen wurde.

Ebenso typisch wie die König'sche Fraktur ist nach Ebbinghaus die analog derselben entstehende Fraktur des Processus posterior tali (Stieda), auf die in der Literatur bisher relativ wenig hingewiesen ist und von der ich fünf Fälle anführen werde.

Der Stieda'sche Fortsatz ist ein pyramidenförmig sich an das Corpus tali nach hinten ansetzender Knochenvorsprung, dessen ganze Unterfläche innerhalb des Talokalkanealgelenkes liegt und von dessen Oberfläche nur ein kleiner basaler Teil noch innerhalb des Talokruralgelenkes liegt.

Wie nun die Dorsalflexion durch Anstossen der vorderen Tibikante an den Talushals und Anspannung der hinteren Fasern der Seitenbänder, so wird die Plantarflexion gehemmt durch Anstemmen der hinteren etwas gebogenen Kante der tibialen Gelenkfläche an den Processus posterior tali, sowie durch die Spannung der vorderen Seitenbänder. Es ist also leicht erklärlich, dass — zumal bei der enormen Festigkeit der Ligamente des Talokruralgelenks — bei einer forcierten übermässigen Plantarflexion, wie sie in unseren Fällen durch Aufspringen in schräger Körperstellung bei stark plantarflektiertem Fuss (Turner beim Weitsprung) oder Aufsprung mit dem Fusse auf eine nach vorn abschüssige Fläche oder durch Umfallen mit einer Fläche, auf der man steht (z. B. Bank), nach vorne, zustande kam, durch die scharfe hintere Tibiakante der Processus posterior abgestemmt werden kann.

Es ist also stets eine indirekte Fraktur. Das Fragment pflegt, besonders wenn eine nur teilweise Einkerbung eingetreten ist, in Anbetracht des mannigfachen Bandapparates wenig disloziert zu sein, ebenso wie die Fragmente bei der König'schen Talushalsfraktur, doch kann es, wie in jenem Fall das hintere Bruchstück, das Corpus tali mit der Trochlea, nach Hinausgleiten aus der Gelenkgabel, sich bei völliger Loslösung zwischen Achillessehne und Unterschenkelknochen retrotarsal festsetzen.

Ich berichte in folgendem über Fälle der Fraktur des Processus posterior, die uns zur Beobachtung kamen:

Fall 2. W. F., 21 Jahre alt, kam 8. X. 1909 in Behandlung, 9 Tage nach dem Unfall. Dieser ereignete sich beim Turnen, indem Patient beim Weitsprung in schräger nach hintenüber gebeugter Körperhaltung auf den Boden aufsprang und nach vorn ausrutschte. Der Symptomenkomplex, den Patient darbot, ähnelte dem einer Malleolenfraktur, speziell dem einer Fraktur des Malleolus internus, und ist als typisch für die Fraktur des hinteren Talusfortsatzes anzusehen:

Es bestand eine Anschwellung um das Talokruralgelenk infolge der Blutung, innerhalb dessen noch die Abrissstelle an der Basis des Prozessus liegt, ebenso eine Schwellung infolge eingetretener Blutung um das Talokalkanealgelenk herum.

Der Gang geschah ohne regelrechte Fussabwickelung, es fand sich ferner ein Schmerzpunkt an der Frakturstelle, also genau in der Mitte zwischen dem Malleolus internus und der Ansatzstelle der Achillessehne, wo in anderen Fällen sogar Krepitation nachweisbar ist. Eine differentialdiagnostisch in Betracht kommende Malleolenfraktur war auszuschliessen, da ein auf die Malleolengabel ausgeübter Druck absolut schmerzlos war. Der Fuss stand — nach Ebbinghaus ein konstantes typisches Symptom der Fraktur — in Spitzfussstellung, was in dem Grade bei Knöchelbrüchen kaum vorkommt. Zuletzt fehlte auch das bei allen Talusfrakturen vorhandene Symptom nicht, nämlich die exzessive Steigerung der Schmerzen bei Dorsalflexion des Fusses infolge Einzwängung des Talus in die Malleolengabel (Hoffa). Die Diagnose wurde bestätigt durch das angefertigte Röntgenbild durch eine Aufnahme von der Aussenseite des Fusses her, das deutlich die totale Absprengung des hinteren Fortsatzes genau gegenüber der hinteren scharfen Tibikante zeigt. Die Therapie bestand in Eingipsung des Fusses in der rechtwinkeligen Mittelstellung ca. 8 Tage lang, nebst folgender mediko-mechanischer Behandlung ca. 2 Wochen lang, die hauptsächlich der leicht wieder auftretenden Neigung zu Spitzfussstellung entgegenwirken soll. Nach 22 Tagen (30. X. 1909) wurde Patient vollkommen arbeitsfähig aus der Behandlung entlassen.

Wie Talusfrakturen im allgemeinen sehr häufig mit Unterschenkelbrüchen (s. Fall 8), besonders Malleolarfrakturen, kompliziert sind, so kommt dies auch bei Absprengungen des hinteren Fortsatzes gelegentlich vor. Es zeigen uns dies 2 beobachtete Fälle:

Fall 3. Bei dem einen, Fall P., Maurer, 18 Jahre, ergab das Röntgenbild eine von oben nach unten verlaufende Einkerbung des r. Processus posterior tali und eine Absprengung kleiner Fragmente an der vorderen Tibiafläche. Er wurde aufgenommen am 6. IX. 1910. Nach Reposition Anlage eines Gipsverbandes für ca. 6 Wochen. Darauf mediko-mechanische Übungen. (20 Stunden.) Am 29. X., also nach 33 Tagen, wurde Patient geheilt und vollkommen arbeitsfähig entlassen.

Fall 4. Bei dem anderen Patienten (Fall H.) fand sich nach Ausgleiten auf dem Bürgersteig eine Fraktur des Processus posterior tali und des r. Malleolus externus. Der Fall bot insofern etwas Besonderes, als er die enorme Wichtigkeit des sofortigen Übergangs der chirurgischen in die mechanische Behandlung illustriert: Patient kam 6 Monate nach dem Unfall zur Begutachtung. Da eine mediko-mechanische Behandlung unterblieben war, so fand sich neben einer erheblichen Wadenmuskelatrophie und teigigen Schwellung die obenerwähnte Neigung zu Spitzfussstellung mit typischem Ausfall der Dorsalflexion um ca. 15° gegenüber der des gesunden Fusses, die nicht auf den Knöchelbruch — Drehbewegungen waren frei —, sondern lediglich den des hinteren Talusfortsatzes zurückzuführen ist! Dadurch wurde

eine mangelhafte Fussabwickelung bedingt. Bei der Nachuntersuchung, genau 1 Jahr nach dem Unfall (16. I. 1912), bestand noch eine Wadenschwäche von $2^1/_2$ cm r. und ein Ausfall der Dorsalflexion um ca. 10^0.

Nicht selten verbindet sich mit dem Bruch des hinteren Talusfortsatzes eine Verletzung des Kalkaneus, speziell in seinem hinteren Teil. Es ist dies leicht erklärlich, wenn man bedenkt, dass das Zustandekommen jener Fraktur, wie schon oben erwähnt, auf ein Auffallen oder Aufspringen des Fusses auf den Kalkaneus entsteht.

Fall 5. So fanden wir in dem Fall S., Maurer, 22 Jahre, neben einer tiefen von oben nach unten verlaufenden Einkerbung und partiellen Absprengung des Processus posterior tali einen Längsbruch des Kalkaneus.

Die Bruchlinie verlief, wie aus beigefügtem Röntgenogramm ersichtlich, von dem unteren vorderen Teil des Tuberculum majus calcanei, d. h. von der hintersten Stelle des Ansatzes der Ligamenta plantaria aus in der Längsrichtung durch den Kalkaneus bis in den Sinus tarsi, und zwar genau parallel den nach den Gesetzen der Statik angeordneten Verstärkungsbälkchen der Spongiosa.

Die Entstehung der beiden Brüche ist so zu erklären: Patient fiel aus ziemlicher Höhe, woraus die Schwere der Verletzung zu erklären ist, zuerst mit dem Tuber calcanei aufstossend auf den nach vorne abschüssigen Boden, wobei der Fuss übermässig plantarflektiert wurde und so nach dem schon oben erwähnten Mechanismus der zwischen Kalkaneus und Tibia eingekeilte Processus posterior tali abgestemmt wurde. — Beim Auftreffen des Fusses mit dem Tuber calcanei, wahrscheinlich dessen hinterem Teil, worauf die auf dem Röntgenbild sichtbaren Unebenheiten der Kontur und die verwischte Bälkchenstruktur deuten, riss der Kalkaneus infolge der schräg abwärts gerichteten Schwere des Körpers, die den Fersenhöcker mit ganzem Gewicht belastete, und infolge des Gegenstosses des Fersenhöckers beim Auftreffen auf den Boden ein, und zwar in einer Ebene im Verlauf der Spongiosabälkchen, die genau senkrecht zu der Richtung der wirkenden Kraft steht. Das vordere Fragment wurde dabei infolge der enorm festen, an seiner ganzen vorderen Fläche breit ansetzenden Ligamenta plantaria fixiert gehalten.

Durch die sofort eingeleitete Therapie, Eingipsung des Fusses in rechtwinkeliger supinierter Stellung ca. 6 Wochen lang, wurde einer sekundären Dislokation des hinteren Fragmentes nach oben infolge der elastischen Retraktion der Wadenmuskeln, wie dies meistens geschieht (Hoffa), vorgebeugt. Patient wurde nach Abnahme des Gipsverbandes noch ca. 2 Wochen lang mediko-mechanisch behandelt und am 51. Tage nach dem Unfall vollkommen und dauernd arbeitsfähig, ohne jede Funktionsstörung geheilt entlassen.

Fall 6. In einem anderen Fall (M., 16 Jahre) fand sich infolge Verstauchung des rechten Fusses nach Überanstrengung neben der Fraktur des Procesuss posterior tali bei dem jugendlichen Patienten ein Bruch der Epiphyse des Kalkaneus in der Mitte. 18 Tage nach dem Unfall konnte er geheilt entlassen werden. (6. VI.—24. VI. 1911.)

Als Kompressionsfrakturen des Talus führe ich zwei Fälle an, bei denen sich die Zerstörung am Talus in genau der gleichen Weise zeigte. Ursache des Unfalles war ein Fall aus ziemlicher Höhe, wobei infolge der von oben nach unten wirkenden Kraft hauptsächlich das Corpus tali mit der Trochlea betroffen wurde. Es wurde durch Zusammenpressen zwischen Tibia und Kalkaneus vollkommen zermalmt, und nach vorn und hinten auseinander getrieben, während Collum und Caput unversehrt blieben, so (Fall 7) in dem Fall St., Fabrikarbeiter, 31 Jahre, der neben der eben beschriebenen Talusfraktur noch eine Kopfverletzung erlitt. Er war in stationärer chirurgischer und mediko-mechanischer Behandlung vom 26. II. 1910—13. III. 1910, dann noch bis zum 18. V. 1910 in ambulanter.

Zu Beginn der 14. Woche fanden sich keinerlei Bewegungsstörungen am rechten Fussgelenk mehr vor, nur bestand noch 2 cm Knöchelverdickung und eine Wadenumfangsdifferenz von $^1/_2$ cm. Aus diesem Grunde, hauptsächlich aber wegen der Kopfbeschwerden, wurde eine Rente von $66^2/_3$% gewährt. Am 9. IX. 1910, also ca. 7 Monate nach dem Unfall, war Knöchel- und Wadenumfang beiderseits gleich, sonst keinerlei Folgen des Unfalls am Fuss wie teigige Schwellung, X-Fuss etc. mehr nachzuweisen, und es wurde nur wegen Kopfbeschwerden noch auf eine Beeinträchtigung der Erwerbsfähigkeit von $33^1/_3$% erkannt.

Fall 8. Zweitens Fall F., Landwirt, 39 Jahre, derselbe trug neben der Kompressionsfraktur des Talus noch einen supramalleolären Bruch des linken Knöchels davon.

Es fand sich bei der Nachuntersuchung, 5 Jahre nach dem Unfall, eine Knöchelverdickung von 4 cm und eine Wadenschwäche von $2^1/_2$ cm, vor allem aber eine erhebliche Versteifung im Fussgelenk, was wiederum auf die Versäumung mediko-mechanischer Behandlung zurückzuführen ist.

Ich wende mich nunmehr den Frakturen des Kalkaneus zu und berichte über 5 Fälle.

Fall 9. V., Maurer, 16 Jahre, erlitt einen Unfall am 30. IV. 1912 durch Sturz in einem Steinbruch aus einer Höhe von ca. 4 m.

Er war nicht imstande aufzutreten, am linken Bein zeigte das Röntgenbild einen zackigen Schrägbruch der Tibia, etwas oberhalb des Malleolus internus. Am rechten Fuss wurde nur ein Schmerzpunkt an dem vorderen Teil des Kalkaneus unter der Fusssohle angegeben. Hier zeigte das Röntgenogramm eine Absprengung an der dem Os cuboideum zu gelegenen vorderen unteren Kante des Kalkaneus. Die Bruchlinie verläuft in das Calcaneocuboid-Gelenk. Die Fraktur ist als eine indirekte zu deuten. Durch Aufspringen mit dem Fusse gleichzeitig auf den Kalkaneus und die Köpfchen der Mittelfussknochen wurde eine Überstreckung im Fussgewölbe mit Zerrung und Einreissen der Bänder an der Sohlenseite bewirkt, wobei durch das Ligamentum calcaneo-cuboidale ein Knochenstück an dessen Ansatzstelle am Kalkaneus mit abgerissen wurde.

Fall 10. In einem zweiten Fall K., Arbeiter, 76 Jahre, betraf die Verletzung, die bisher nicht erkannt worden war, den Fersenhöcker. Der Unfall

war vor 3 Monaten (10. V. 1910) erfolgt durch Überfahrenwerden. Da der Kalkaneus im grossen und ganzen seine Gestalt vollkommen beibehalten hatte, so gab erst das Röntgenogramm Aufschluss über die Art der Verletzung. Es zeigte durch die verwischte Bälkchenstruktur, durch ungleichmässige helle und dunkle Stellen, sowie Unregelmässigkeiten der Kontur Absprengung und Zerstörung von Knochensubstanz am Tuber calcanei. Die infolge der nicht erkannten Verletzung und unterbliebenen richtigen Therapie entstandene Gelenkversteifung und Schwäche wurde durch mediko-mechanische Übungen (14 Std.) und Faradisation beseitigt, so dass trotz des hohen Alters des Patienten wieder vollkommene Geh- und Arbeitsfähigkeit eintrat.

Fall 11. K., 14 Jahre. Eine bei einer sportlichen Übung entstandene Fissur des rechten Kalkaneus heilte nach mediko-mechanischer Behandlung (16 Std.) ebenfalls beschwerdefrei.

Fall 12. Von den typischen Frakturen des Kalkaneus kam ein doppelseitiger Kompressionsbruch zur Beobachtung. Patientin W., 23 Jahre, die an Schizophrenie (Katatonie) litt, sprang aus dem oberen Stockwerk eines Hauses herab. Die Fersenpartie zeigte erhebliche Schwellung und Verbreiterung, das Fussgewölbe war abgeflacht, die Knöchelspitzen waren näher an die Sohlenfläche herangerückt. Bei der Palpation fühlte man bewegliche, krepitierende Knochenstücke. Bewegungen des Fusses, sowie Auftreten waren wegen enormer Schmerzen nicht möglich. Das Röntgenbild ergab beiderseits die Zertrümmerung besonders des unteren und vorderen Teiles des Kalkaneus, durch Längs- und Querrisse in mehrere Fragmente. Es wurde beiderseits die Volkmann'sche T-Schiene, darauf ein Gipsverband angelegt. Nach 64 Tagen konnte Patientin in weitere psychiatrische Behandlung entlassen werden. Das Gehen war ohne Schmerzen möglich, doch bestand noch erhebliche Gelenkversteifung, besonders im Sinne der Supination und Pronation, also der Bewegungen, an denen das Fersenbein durch sein Sprungbein- und Keilbeingelenk beteiligt ist und die natürlich bei einer derartigen Zerstörung des Knochens wie in unserem Falle gehemmt sein müssen.

Fall 13. Ein mit einer Fraktur des Malleolus externus und des Os naviculare komplizierter Kalkaneusbruch, Fall V., 22 Jahre, heilte in 85 Tagen ohne seinerseits Störungen zu hinterlassen. Die zurückgebliebenen Beschwerden waren vielmehr auf die Fraktur des Knöchels und des Kahnbeins zurückzuführen.

Ich komme bei der Besprechung der Frakturen des letzteren, zu der ich in folgendem übergehe, auf diesen Fall zurück.

Bevor ich auf die drei von uns beobachteten Frakturen des Os naviculare pedis näher eingehe, möchte ich auf 2 isolierte Erkrankungen desselben aufmerksam machen, die gelegentlich zu Verwechslungen mit Knochenbrüchen desselben führen können. Aufschluss gibt auch hier vor allem das Röntgenogramm, ohne das gerade bei Erkrankungen und Verletzungen der kleinen Fusswurzelknochen eine Diagnose in exakter Weise unmöglich gestellt werden kann.

Es sind dies

1. von Wollenweber (Zentralblatt für Chirurgie 1911) beschriebene Knochenzysten des Os naviculare,
2. die sehr seltene isolierte tuberkulöse Erkrankung desselben, von der uns ein Fall zur Beobachtung kam (Fall 14).

Fall 15. Ich komme nunmehr auf den unter Fall 13 (V., 22 Jahre) erwähnten Bruch des Kahnbeins zurück, der mit dem Bruch des Malleolus externus und des Kalkaneus des r. Fusses kompliziert war. Der Unfall geschah durch Überfahrenwerden am 12. VIII. 1910.

Die Therapie bestand in Reposition der Fragmente und Anlage eines Gipsverbandes in rechtwinkeliger stark supinierter Fussstellung für 28 Tage. In sofortigem Anschluss daran mediko-mechanische Behandlung (49 Übungs-Std.) und Faradisation (20 Bäder). Am 5. XI. 1910, also nach 85 tägiger Behandlung, wurde Patient entlassen. Bei der Nachuntersuchung am 24. XI. 1910, also 15 Wochen nach dem Unfall, fand sich noch ein Knochenvorsprung in der Kahnbeingegend, Valgusstellung des Fusses, Plattfuss, Verdickung der Knöchelgegend von 1/2 cm, Waden- und Oberschenkelschwäche von je 2 cm gegen links. Während Pronations- und Dorsalflexionsbewegungen normal waren, zeigte sich bei der Extension ein Ausfall von 15°. Vor allem aber fand sich eine gänzliche Störung der Supinations- und Adduktionsbewegung, denn es ist erklärlich, dass bei der Kahnbeinfraktur sehr leicht die Funktion der anliegenden Gelenke behindert oder aufgehoben wird, so besonders des Talonavikulargelenks, dem gerade bei der Drehbewegung des Fusses im Sinne der Supination und Adduktion neben dem Kalkaneokuboidal- und Talokalkanealgelenk die Hauptwichtigkeit zukommt. Der Gang erfolgte ohne Fussabwickelung rechts.

Es wurde auf eine Rentenentschädigung von 25% auf ein Jahr erkannt, die bei der Nachuntersuchung am 15. VI. 1911 auf 30% erhöht wurde, da noch erhebliche Störungen vorhanden waren: Verdickung der Knöchelgegend von 1 1/2 cm, stark vorspringende Kahnbeingegend, Waden- und Oberschenkelschwäche von 1 1/2 cm, Ausfall der Plantarflexion bis zur Hälfte, Supinationsbewegungen nur in Spuren möglich, bei längerem Gehen Schmerzen.

Fall 16. In einem zweiten Fall handelt es sich um den Landwirt T., 58 Jahre, der am 27. II. 1911 einen Unfall erlitt und am 18. VII. 1911 zur Unfallbegutachtung kam.

Das Röntgenbild zeigt neben einer Fraktur des rechten Malleolus externus die Absprengung eines keilförmigen Knochenstückes des rechten Kahnbeins. Die Fraktur war eine indirekte und hat ihre Ursache in einer Kompression des Kahnbeins durch Sprung auf die Zehenballen bei plantar-flektiertem Fuss zwischen den Keilbeinen und dem Taluskopf, wobei durch die schräg nach vorn in der Längsrichtung wirkende Kraft durch den Taluskopf ein keilförmiges Stück des Kahnbeins abgesprengt und ein wenig herausgedrückt wurde und zwar in einer Ebene, die von der proximal-plantaren Kante diagonal durch das Kahnbein zu der distal-dorsalen

Kante verläuft. Durch forcierte Pronation beim Aufspringen wurde dann noch der äussere Knöchel abgesprengt.

Es bestand nach 5 Monaten noch eine Knöchelverdickung von 2 cm im Umfang und erhebliche teigige Schwellung im Bereich des Fussrückens. Der rechts bestehende Plattfuss durfte nicht auf Senkung und Abplattung des Fussgewölbes infolge des Bruchs des für die Statik äusserst wichtigen Kahnbeins zurückgeführt werden, ebensowenig als sekundär durch die dauernde Belastung bei Senkung des inneren Fussrandes entstandenen sogenannten statischen Plattfuss gedeutet werden, da auch auf der nicht verletzten Seite Plattfuss bestand. Es wurde auf eine Rentenentschädigung von 10 % erkannt.

Fall 17. In dem dritten Fall D., Arbeiter, 21 Jahre, handelt es sich um eine direkte Fraktur des Kahnbeins. Das Röntgenogramm zeigte eine kleine Fissur in dem oberen vorderen Drittel desselben.

Nach 11tägiger Behandlung (Ruhigstellung, mediko-mechanischen Übungen, Faradisation und Galvanisation) konnte Patient geheilt und arbeitsfähig entlassen werden.

Von den sehr seltenen isolierten Frakturen des Os cuboideum befand sich unter unseren 40 Knochenbrüchen des Fusses nur 1 Fall:

Fall 18. Es handelt sich um den 40jährigen Arbeiter H. Die Verletzung entstand durch einen Unfall (31. III. 1912), indem eine schwere Kupferplatte von 5 m Länge, 70 cm Breite und 3 cm Dicke aus einer Höhe von $1^1/_2$ m flach mit der Kante auf den linken Fussrücken fiel. Gehen und Auftreten war wegen grosser Schmerzen auf dem Fussrücken nicht möglich. Hier fand sich Schwellung und Druckschmerzhaftigkeit über dem Würfelbein. Die Therapie bestand in Anlage eines Gipsverbandes in rechtwinkeliger supinierter Fussstellung für 24 Tage und folgender mediko-mechanischer Behandlung. Nach 44 Tagen konnte Patient arbeitsfähig entlassen werden. Der Gang war fast normal. Auf dem Fussrücken bestand noch geringe Druckschmerzhaftigkeit. Das Röntgenbild zeigt die Art der Knochenverletzung, nämlich die Absprengung eines kleinen Fragmentes des dorsalen dem Cuneiforme tertium und dem Os naviculare zu gelegenen Teils des Würfelbeins.

Bei der Nachuntersuchung nach Ablauf der 13. Woche zur Feststellung der Rentenentschädigung wurde auf 0 % erkannt, da der Fuss normale Beweglichkeit zeigte und der Gang normal und schmerzlos war. Auf dem Fussrücken bestand zwar noch geringe teigige Schwellung, aber keine Druckschmerzhaftigkeit mehr. Der Mittelfuss war um $2^1/_2$ cm verdickt. Wadenschwäche l. betrug noch 1 cm, Oberschenkelschwäche $^1/_2$ cm. Die Leistungsfähigkeit des Verletzten bei der Arbeit war jedoch uneingeschränkt.

Von isolierten Brüchen der Keilbeine beobachteten wir 2 des Cuneiforme tertium:

Fall 19. R., 41 Jahre. Nach 13 Wochen, nach deren Verlauf Patient zur Nachuntersuchung kam, bestanden keine objektiv nachweisbaren Störungen mehr, so dass eine Rente nicht mehr in Betracht kam.

Auf dem Röntgenbild war die Absprengung eines Fragmentes auf der plantaren Seite sichtbar.

Fall 20. W., 34 Jahre, Fabrikarbeiter. Unfall am 4. V. 1912 durch Fall einer ca. 75 kg schweren runden Bronzestange auf den linken Fussrücken.

Über den Keilbeinen bestanden geringe Schwellung, Suggilationen, Druckschmerzhaftigkeit. 2 Tage nach dem Unfall kam Patient in Behandlung und konnte 10 Tage darauf arbeitsfähig entlassen werden mit Schonung für ein paar Tage.

Das Röntgenbild bestätigte die Diagnose auf eine Knochenverletzung des dritten Keilbeins.

Über die Frakturen der Mittelfussknochen finden sich in der Literatur mannigfache Mitteilungen, ich kann mich also bei dem Bericht unserer beobachteten 10 Fälle kurz fassen. Die Metatarsalbrüche sollen nach Angabe der Autoren meist oder relativ häufig durch indirekte Gewalteinwirkung entstehen. Fall oder Sprung, indem die Köpfchen der Mittelfussknochen auf den Boden aufstossen und dann der Knochen im Schaft, meist an der schwächsten Stelle, frakturiert. Auf indirekte Weise entsteht auch die vielfach beschriebene sogenannte Fussgeschwulst der Soldaten, die erst nach Erfindung der Röntgenstrahlen als Bruch eines Mittelfussknochens und zwar meist des zweiten erkannt worden ist und mehr allmählich als akut entsteht ohne auffälliges Trauma nach langem Gehen.

Im Gegensatz dazu waren sämtliche von uns beobachtete Frakturen direkte, und zwar entstanden alle bis auf 2 in demselben Fabrikbetriebe durch unvorsichtiges Hantieren mit schweren Metallgegenständen (Stangen, Platten u. dgl. mit scharfen Kanten, die beim Auffallen auf den Fussrücken zum Bruch eines, oft auch mehrerer Metatarsalknochen führten.

Während bei den indirekten Mittelfussbrüchen der erste Metatarsalknochen infolge seiner verhältnismässig grossen Stärke nur sehr selten, sondern meist der 2., 5. und 3. frakturiert, so war derselbe in unseren 10 Fällen direkter Frakturen 4mal beteiligt, da ein von oben auf den stehenden Fuss herabfallender schwerer Gegenstand mit gerader Kante ihn als den dorsalwärts am meisten hervorragenden Mittelfussknochen zuerst treffen wird. Ist die Gewalteinwirkung sehr gross, so bricht dann in zweiter Linie auch noch der folgende Metatarsalknochen, wie es in 2 unserer Fälle geschah.

Der Sitz der Fraktur war naturgemäss bei unseren Fällen der Ort der Gewalteinwirkung. Eine Dislokation war nur in einem Fall von gleichzeitigem Bruch des 1. und 2. Mittelfussknochens bei den Fragmenten des letzteren eine bedeutende, indem das distale Fragment um ca. 1 cm dorsalwärts über das proximale und etwas medialwärts verschoben war.

Auf die Symptome, die in allen Fällen die typischen waren, brauche ich nicht einzugehen. Sehr häufig fanden sich in unseren Fällen gleichzeitige Weichteilverletzungen auf der Dorsalseite des Fusses.

Ich führe in folgendem kurz die beobachteten Fälle an:

Fall 21. E., 34 Jahre. Os metatarsale I r. Kompliziert.

Röntgenbefund: Bruch des Os metatarsale I in der Mitte, Bruchlinie von proximal-medial nach distal-lateral schräg verlaufend. Das distale Fragment ein wenig medial dislociert.

Behandlungsdauer: 22 Tage.

Geheilt und beschwerdefrei entlassen.

Fall 22. W., 41 Jahre. Os metatarsale I r.

Röntgenbefund: Quetschung des Capitulum des 1. Mittelfussknochens unter Absprengung eines lateralen Fragmentes.

Ursache: Fall des eisernen Armes eines Hebebaumes auf die Fussspitze (ca. 20 Zentner schwer). Schmerzen hauptsächlich unter dem Köpfchen des 1. Mittelfussknochens, nach ca. 14 Tagen geheilt und beschwerdefrei entlassen.

Fall 23. Sch., 34 Jahre. Ossa metatarsalia I und II l. Kompliziert.

Unfall vor 12 Jahren in einem Steinbruch. Patient hatte unter Angabe unbestimmter Symptome, wie Kreuzschmerzen, Schwäche, bisher 15% Rente zu beziehen verstanden. Der Befund war folgender: Auf dem Fussrücken eine 5 cm lange Quernarbe über der grossen Zehe, etwas mit der Sehne verwachsen, nicht druckempfindlich, kein Plattfuss, gute Fussabwickelung, gleichmässig und gut vertretene Fusssohlen.

Umfang des Mittelfusses und der Waden beiderseits gleich.

Röntgenbefund: Abbruch des Capitulum ossis metatarsalis I und Querbruch des Os metatarsale II im distalen Drittel. Heilung in geringer Winkelstellung. Das proximale Fragment des Os metatarsale II ist dem Metatarsale I genähert und mit ihm durch eine Knochenbrücke verbunden. Die Rente kommt wegen nicht mehr vorhandener objektiver Störungen in Wegfall.

Fall 24. B., 39 J. Os metatarsale I und II und Grundphalanx der 1. und 2. Zehe r. kompliziert.

Röntgenbefund: Schrägbruch des 1. Mittelfussknochens in der Mitte, von proximal-medial nach distal-lateral bis in das Capitulum verlaufend. Keine Dislokation.

Dazu Querbruch des 2. Mittelfussknochens im distalen Drittel. Erhebliche Dislokation: Das distale Fragment dorsal über das proximale verschoben unter Verkürzung des Knochens. Ferner die Grundphalanx der grossen Zehe in drei Fragmente zerbrochen, die der 2. Zehe an der Basis frakturiert. Nach 44 Tagen geheilt entlassen. Bei der Nachuntersuchung nach 85 Tagen fand sich noch erhebliche teigige Schwellung auf dem ganzen Fussrücken bis auf den Unterschenkel sich erstreckend. Die Beweglichkeit der Zehen gegen links vermindert. Knochenvorsprünge nicht palpierbar. Beim Gehen Schmerzhaftigkeit unter der Fusssohle infolge des Drucks der dislozierten Fragmente auf die Weichteile der Planta pedis. Es wurde auf eine Rentenentschädigung von 15% für 1 Jahr erkannt.

Fall 25. S., 34 J. Metatarsale IV und V. Ursache: Überfahrenwerden. Röntgenbefund: Querbruch des IV. Mittelfussknochens in der Mitte. Querbruch des V. im proximalen Drittel.

Nach 48 Tagen geheilt entlassen. Rentenansprüche nicht geltend gemacht.

Fall 26. B., 19 J. Bruch des Os metatarsale II. Nach 18 Tagen beschwerdefrei entlassen.

Fall 27. W., 30 J. Bruch des Os metatarsale II. Nach 15 Tagen beschwerdefrei entlassen.

Fall 28. M., 22 J. Bruch des Os metatarsale III. Ursache: Fall eines 4 Zentner schweren Eisenblocks auf den Fuss. Nach 38tägiger mediko-mechanischer Behandlung keinerlei Beschwerden und Störungen mehr vorhanden.

Fall 29. V., 20 J. Mittelfussbruch ohne Dislokationen. Nach 20 Tagen beschwerdefrei entlassen.

Fall 30. St., 42 J. Mittelfussbruch und Bruch des äusseren Knöchels. 37 Tage lang stationäre Behandlung, dann noch 2 Monate ambulante (mediko-mechanische Übungen. 75 Stunden. Nach dieser Zeit bestes Resultat. Keinerlei Beschwerden. Rentenentschädigung kam in Wegfall.

Von den Patienten mit Mittelfussbrüchen, bei denen 13 Wochen nach dem Unfall eine Rente nicht in Frage kam und die fast alle in einem hiesigen Fabrikbetriebe tätig waren, machte späterhin keiner mehr Rentenansprüche geltend, so dass anzunehmen ist, dass später eine Erwerbsbeschränkung durch nachträglich entstandene Beschwerden wie Senkung des Fussgewölbes und Plattfussbildung nicht mehr eingetreten ist.

Die Therapie bestand in sämtlichen Fällen von Mittelfussbrüchen in möglichster Reposition der Fragmente und Anlage eines Gipsverbandes in rechtwinkliger, supinierter Fussstellung, sowie folgender mediko-mechanischer Behandlung:

Vor dem Erhärten des Gipses wurde versucht, durch Druck mit dem Daumen von der Fusssohle her die Fragmente in einer möglichst der Hohlform des Fusses angepassten Stellung zu fixieren.

Verletzungen der Zehen sind ausserordentlich häufig. In unseren Fällen entstanden sie wie die Mittelfussbrüche durch Fall scharfkantiger Metallgegenstände auf die Zehen, deren Weichteile, Nägel etc. gequetscht und zermalmt wurden. Es ist auffallend, dass sie nur in seltenen Fällen zu Frakturen der Phalangen führten, was durch die reichliche Polsterung durch die Weichteile und das Ausweichen der Zehen zu erklären ist.

Wir beobachteten acht Fälle von Grosszehenbrüchen; in zwei derselben war die Grundphalanx betroffen, diese heilten beide, der eine in 25, der andere in 19 Tagen, beschwerdefrei. Sechs Fälle waren komplizierte Frakturen des Endgliedes. Sie bieten bis auf einen Fall nichts Besonderes.

Vier davon waren Zertrümmerungsbrüche in mehrere Fragmente, zwei davon zeigten Absprengungen kleiner Teile an der Basis. Die durchschnittliche Behandlungsdauer letzterer sechs Fälle war 33 Tage, abgesehen von einem mit Diabetes komplizierten Fall, bei dem eine allmähliche Sequestrierung eintrat und der fünf Monate bis zur völligen Heilung bedurfte.

Es wurde 13 Wochen nach dem Unfall eine Rente von 20% gewährt, die aber 7 Monate nach dem Unfall in Wegfall kam.

Je ein komplizierter Bruch der 2., 4. und 5. Zehe heilte in durchschnittlich 15 Tagen beschwerdefrei.

Die Therapie bestand in allen Fällen von Zehenbrüchen neben Behandlung der Wunden und einer gleichzeitig bestehenden Hyperhydrosis in Anlage eines Schienenverbandes in Zehenstreckstellung.

Zusammenfassung: Das Ergebnis der Betrachtung der beschriebenen 40 Frakturen der Knochen des Fussgerüstes ist nun zusammenfassend folgendes:

Zunächst zeigt uns der Fall 1, in dem eine Talusfraktur und eine Aussprengung der dem Wadenbein zu gelegenen Kondylenpartie des Schienbeins für einen „Unterschenkelbruch oberhalb des äusseren Knöchels" gehalten worden war, ferner der Fall 10, in dem Absprengungen und Zerstörungen von Knochensubstanz am Tuber calcanei überhaupt nicht erkannt waren, die grosse Wichtigkeit und Notwendigkeit der Röntgenologischen Untersuchung bei Verdacht auf eine Knochenverletzung, ohne welche die Diagnose auf einen Bruch der kleinen Fusswurzelknochen überhaupt nicht exakt zu stellen ist.

Ferner weisen uns drei Fälle (4, 8, 10) auf die Bedeutung des sofortigen Übergangs der chirurgischen Behandlung der Knochenbrüche in die mechanische hin, deren Unterlassung langdauernde Beweglichkeitsbeschränkung durch Gelenksteifigkeit und Muskelschwäche zur Folge hat. In allen unseren Fällen wurde daher zur Erreichung eines möglichst guten funktionellen Resultates auf möglichst frühzeitige mediko-mechanische Nachbehandlung besonderes Gewicht gelegt.

Noch vorhandene teigige Schwellung wurde mit Galvanisation und Faradisation im elektrischen Fussbade behandelt.

Die Behandlungsdauer der verpflegten Patienten mit Fussbrüchen insgesamt betrug im Durchschnitt 36 Tage (abgesehen von dem mit Diabetes komplizierten Fall), solcher mit Brüchen des

Sprungbeins . . .	34 Tage,
Fersenbeins . . .	59 Tage,
Kahnbeins . . .	48 Tage,
Würfelbeins . . .	44 Tage,
der Keilbeine . . .	10 Tage,
Mittelfussknochen .	28 Tage,
Zehenknochen . . .	30 Tage (ohne den Diabetesfall).

Völlige Funktions- und Erwerbsfähigkeit war 13 Wochen nach dem Unfall noch nicht wieder vorhanden in neun Fällen unter den 40, von denen drei keine Betriebsunfälle waren (Fall 4, 8 und 12).

Unter den übrigen sechs Betriebsunfällen sind dann je einer von Komplikation einer Fussfraktur mit einer Kopfverletzung, Schienbeinbruch und Diabetes mitgerechnet, die hauptsächlich die Rentengewährung nötig machten.

Die Rentenentschädigung betrug 10—30%, abgesehen von dem eben erwähnten Fall (7) mit der Kopfverletzung, wo sie deretwegen $66^2/_3$ % für 7 Monate, später $33^1/_3$ % für ein Jahr betrug.

Die Betrachtung der Frakturen der einzelnen Knochen des Fusses ergibt folgendes Resultat:

Auffallend ist die häufige Beteiligung des Talus unter der Zahl der Fussfrakturen, unter den Talusfrakturen wiederum die des Processus

posterior. Im allgemeinen wird eine Talusverletzung grösseren Umfanges wegen der schweren Störungen im Sprunggelenk selten unbeachtet oder unerkannt bleiben, oder in solchen Fällen mit Knöchelbrüchen und schweren Distorsionen verwechselt werden, doch ist es nicht unmöglich, dass dies bei kleineren Absprengungen, z. B. des Processus posterior, häufig der Fall ist und so gerade dieser Fraktur mehr Beobachtung zu schenken ist.

Trotz Komplikationen mit Unterschenkel- (Fall 1 u. 3), Knöchel- (Fall 8) und Kalkaneusbrüchen (Fall 5 u. 6) war das definitive Heilungsresultat von frischen Frakturen des Processus posterior tali in unseren Fällen ein durchweg günstiges. Eine Einbusse an Erwerbsfähigkeit bestand nur in einem Fall (3), der kein Betriebsunfall war. Hier äusserte sich die Versäumung mediko-mechanischer Behandlung, die gerade hier sehr wichtig ist, um die Neigung zu Spitzfussstellung zu beseitigen, in einer noch nach 1 Jahr bestehenden mangelhaften Dorsalflexionsfähigkeit.

Ernster aufzufassen sind die Kompressionsfrakturen des Talus, die noch lange Zeit Störungen hinterlassen wie Versteifungen und Schmerzen im Sprunggelenk und auch diese in grösserem Masse bei unterbliebener mechanischer Behandlung (s. Fall 8).

Die Verletzungen des Kalkaneus, denen eine besondere Bedeutung zukommt und die nie unterschätzt werden sollen, da der Kalkaneus der Hauptstützknochen des Fusses beim Gehen und Stehen ist, geben ebenfalls bis auf eine schwere beiderseitige Kompressionsfraktur ziemlich gute Resultate, wenn man Patient nicht zu früh den Fuss belasten lässt, sondern erst, nachdem der Kallus genügend erhärtet ist, und dann sofort die mechanische Behandlung beginnt.

Von besonderer Wichtigkeit ist auch der Bruch des Kahnbeins. Die Prognose ist hier nicht sehr günstig, da infolge der Mitbeteiligung zweier wichtiger Gelenke leicht schwere Störungen zurückbleiben, wie Abflachung des Fussgewölbes und Gelenkversteifungen, besonders Behinderung der Supination und damit Neigung zu Plattfuss sowie schlechte Fussabwickelung.

Es ist zu warnen vor einer Verwechslung mit länger bestandenen Leiden.

Bei dem von uns beobachteten Bruch des Würfelbeins erwies sich die frühzeitige Bewegung als wichtig und notwendig. Das endgültige Heilungsresultat war ein gutes, ebenso wie bei den Brüchen des 3. Keilbeins.

Bei den Brüchen der Mittelfussknochen betrug die durchschnittliche Behandlungsdauer 28 Tage, doch ist dieselbe ausserordentlich verschieden zu bemessen, je nach dem Sitz und der Komplikation mit Weichteilverletzungen. Besonders schnell und günstig verheilten die isolierten Brüche des 2. Mittelfussknochens, nämlich in durchschnittlich 17 Tagen.

Besondere Beachtung kommt den Brüchen des 1. und 5. Mittelfussknochens zu, als wichtigen Stützknochen bei der Fussabwickelung. Hier sollte unbedingt Krankenhausbehandlung eintreten und die Heilungsdauer nicht zu kurz bemessen werden. Eine Belastung des Fusses darf erst eintreten nach völliger Erhärtung des Kallus.

Nach Hoffa (Ärztliche Sachverständigen-Zeitung Nr. 1, 1903) soll die Durchmusterung der Rentennachweise der Berufsgenossenschaften durch Brüche der Mittelfussknochen eine Erwerbsbehinderung von durchschnittlich 20% Dauerrente ergeben.

In unseren 10 Fällen kam nur in zweien eine Rentenentschädigung von 15% in Betracht, und zwar nur in Fällen, in denen der 1. und 2. Metatarsus gebrochen war. In einem davon (Fall 24) liesse sich die Gewährung einer Rente jahrelang hindurch dadurch erklären, dass die Fragmente des 2. Metatarsus disloziert standen, die knöcherne Vereinigung ausgeblieben war und durch Druck der Bruchenden auf die darunter liegenden Weichteile der Planta pedis bei jeder Belastung schwere Funktionsstörung durch Schmerzen resultierte. Im allgemeinen war das funktionelle Resultat auch bei den Mittelfussbrüchen ein gutes.

Die Frakturen der Zehen geben eine durchweg günstige Prognose. Doch sollten Brüche der grossen Zehe, da sie vielfach kompliziert sind, besser stationärer Behandlung unterzogen werden, da durch Verunreinigung der Wunden oft Sequestrierung eintritt.

Eine Rente kam nur in einem Fall für kurze Zeit in Betracht, der infolge Komplikation mit Diabetes schlechte Heilungstendenz zeigte und wo Sequestrierung der Phalanx eintrat.

In einer Reihe von Fällen, vornehmlich veralteten, spielte Simulation von Beschwerden oder erhebliche Übertreibung eine nicht unbedeutende Rolle.

Zum Schluss ist es mir eine angenehme Pflicht, Herrn Dr. Ebbinghaus, Altena sowie Herrn Professor König, Marburg für die freundliche Unterstützung bei Anfertigung der Arbeit meinen besten Dank auszusprechen.

Literatur-Verzeichnis.

Hoffa, Lehrbuch der Frakturen und Luxationen. Stuttgart 1904, Enke.

Nasse und Borchardt, Handbuch der prakt. Chir. Bd. IV. Stuttgart 1901, Enke.

A. Kirchner, Die Frakturen des Mittelfusses. Berlin. Klinik 1908. Heft 236.

A. Hoffa, Zur Prognose der kleinen Fusswurzelknochen und der Metatarsalbrüche. Ärztl. Sachverständ.-Zeitg. 1903. S. 1—4, 25—29.

Bergmann, Kahnbeinbrüche der Fusswurzel. Deutsche Zeitschr. f. Chir. 1905. 80. Bd. S. 199.

Ebbinghaus, Der Bruch des Stieda'schen Fortsatzes des Sprungbeins. Zeitschr. f. orthopäd. Chir. Bd. XX. S. 251.

Fr. Haenel, Dresden, Über Frakturen mit Bezug auf das Unfallversicherungsgesetz. Deutsche Zeitschr. f. Chir. 1894. Bd. 38. S. 129.

Lebenslauf.

Am 18. Juli 1886 wurde ich, Friedrich Wilhelm Plate, zu Altena in Westfalen geboren als Sohn des Wasserleitungsbauunternehmers Hugo Plate und seiner Ehefrau Wilhelmine, geb. Möllhoff. Nach 4jährigem Besuch der Volksschule in Altena bezog ich 1896 das Real-Progymnasium daselbst bis zur Versetzung nach Obersekunda 1902. Dann besuchte ich das Gymnasium zu Gütersloh in Westfalen, wo ich Februar 1906 das Zeugnis der Reife erhielt. Ich studierte dann in Heidelberg 3 Semester und zwar im 1. Semester Mathematik und Naturwissenschaften, vom 2. Semester ab Medizin. Das 1. Semester wurde mir aber vom Ministerium auf das Studium der Medizin angerechnet. Ich wandte mich dann nach Münster, wo ich am Ende meines 5. Semesters (August 1908) die ärztliche Vorprüfung bestand.

Ich genügte dann in Charlottenburg meiner halbjährigen Dienstpflicht mit der Waffe als Einjährig-Freiwilliger und studierte noch 2 weitere Semester in Berlin, darauf wandte ich mich nach Marburg, wo ich nach meinem 10. Semester am 26. Mai 1911 die ärztliche Staatsprüfung beendete. Ich war dann 5 Monate als Medizinalpraktikant an der medizinischen Universitätspoliklinik zu Marburg tätig, dann 7 Monate am städtischen Johanniter Krankenhaus zu Altena in Westfalen, wo ich noch 2 Monate als Assistent blieb, nachdem ich am 28. Mai 1912 meine Approbation als Arzt erlangt hatte. Dann habe ich verschiedene praktische Ärzte mehrere Wochen lang vertreten.

Meine akademischen Lehrer waren die Herren:

In Heidelberg: Braus, Bütschli, Curtius, Fürbringer, Göppert, Kossel, Pfitzner, Quincke.

In Münster: Ballowitz, Besserer, Brodersen, Rosemann, Salkowski, Schmidt, Stempell.

In Berlin: Bier, Blumreich, Bockenheimer, Du Bois-Reymond, Brugsch, Bumm, Goldschneider, Jolly, Kraus, Lesser, Levin, Meyer, Oestreich, Silex, Steyrer, Ziehen.

In Marburg: Bach, Beneke, Bonhoff, Brauer, Friedrich, Gasser, Hildebrand, Jahrmärker, Krauss, E. Müller, Ostmann, Sauerbruch, Schöne, Stoeckel, Zangemeister.

Ihnen allen spreche ich an dieser Stelle meinen aufrichtigen Dank aus.

Röntgenbilder.

Os peroneum		Fig. 1
Zu Fall	1	Fig. 2 u. 3
Fall	2	Fig. 4
Fall	5	Fig. 5
Fall	7	Fig. 6
Fall	9	Fig. 7
Fall	12	Fig. 8 u. 9
Fall	16	Fig. 10
Fall	18	Fig. 11
Fall	22	Fig. 12
Fall	23	Fig. 13
Fall	24	Fig. 14

Tafel I.

Fig. 1. Os peroneum.

Fig. 2. Fall 1.

Fig. 3. Fall 1.

Tibia = rot.
Frakturlinien = blau.

F. W. Plate.

Fig. 4. Fall 2.

Fig. 5. Fall 5.

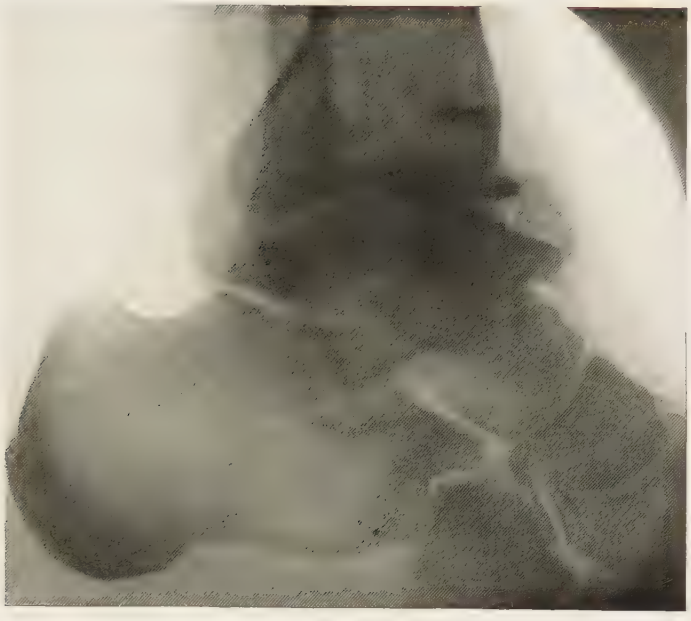

Fig. 6. Fall 7.

Fig. 7. Fall 9.

Fig. 8. Fall 12.

Fig. 9. Fall 12.

Fig. 10. Fall 16.

Fig. 11. Fall 18.

Fig. 12. Fall 22.

Fig. 13. Fall 23.

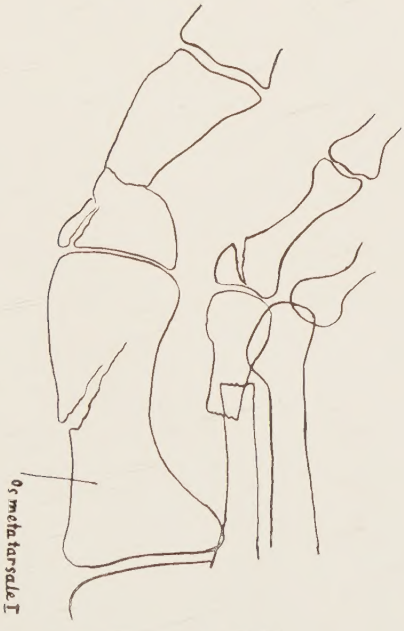

Fig. 14. Fall 24.